

# Endokrinologi och diabetes

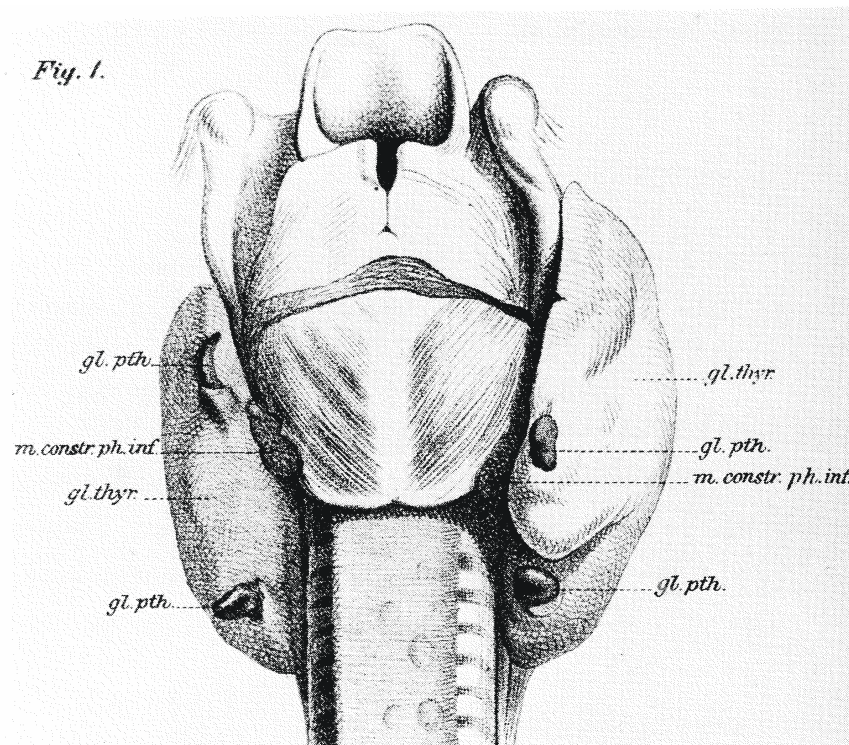
## T6

### 8 Fall för Klassundervisning

(titta gärna på fallen före)

**Reviderad juli 2015**

## STUDENT



Bilden är Sandströms originalteckning av parathyroideakörtlarna.

## 1. Husläkarmottagning – Irriterad trebarnsmamma

31-årig trebarnsmor, senaste barnet föddes för knappt ett år sedan. Hon har de senaste två månaderna fått tilltagande sömnsvårigheter, gått ned i vikt ca 5 kg och känner sig trött och matt. Trots detta är hon också stressad och irriterad, har svårt att orka med barnen. Svettas mycket men har inte feber. Inga gastrointestinala besvär.

### Status

AT	Gott, opåverkad, varm om handen. Kliniskt kompenserad. Ingen feber.
Ögon	Lite stirrig blick, lätt konjunktival injektion.
Cor, pulm, buk, lgl, thyr	Puls 95, thyr lätt förstoraad, i övrigt ua
BT	155/80 mmHg
Nerv	Finvågig fingertremor, i övrigt ua

## 2. Husläkarmottagning – årskontroll diabetes

51-årig man med Diabetes typ 2 sedan tio år tillbaka. Egen företagare i byggbranschen. Gift, aldrig rökt och 3-4st starköl till helgen. HbA1c kring 80 mmol/mol de senaste åren. Inga ögonkomplikationer. Känd mikroalbuminuri. Under åren sökt flera ggr pga epigastralgi och dåligt sockerläge.

### Status:

AT	Gott, opåverkat. Vikt 115kg. Längd 190cm, BMI 32
BT	135/80 mm Hg
Cor	Regelbunden rytm, normofrekvent. Inga bi- eller blåsljud
Pulm	Normala andningsljud
Buk	Mjuk, oöm och adipös

Mediciner: T Mindiab 5mg 3x1, T Metformin 500mg x2 samt T Atorvastatin 20mg x1

### Lab:

HbA1c 101 mmol/mol, S-Kolesterol 5,4 mmol/l. S-Triglycerider 2,5 mmol/l. S-LDL 3,0 mmol/l, S-HDL 0,8 mmol/l. S-Kreatinin 79 mikromol/l.

Mikroalbumintest: U-albumin/kreatinin 12 mg/mmol (normalt < 3,0 mg/mmol)

### 3. BB-avdelning – Hyperton förstföderska

31-årig kvinna som förutom en del besvär av och till under tio år med huvudvärk och hjärtklappning varit frisk. Pga hjärtklappningen utredd på kardiologen där man endast funnit tendens till sinustakykardi. Förlöst för två dagar sedan utan problem. Efter förlossningen urosepsis. Trots antibiotika tilltagande huvudvärk och högt BT, ibland upp till 240/140 mmHg och hjärtklappning som tidigare. Svimmade när hon duschade efter förlossningen.

#### Status

AT	Gott och opåverkad, afebril
Cor	RR 105/min
BT	150/105 mmHg

#### 4. Husläkarmottagning – Väs frisk?

67-årig kvinna kommer för årskontroll. Hon är tidigare frisk förutom BT på gränsen, ingen medicinerig. Har inget särskilt att klaga på, förutom viss trötthet på senare år – "jag börjar att bli gammal".

##### **Status**

AT	Gott förutom viss övervikt
Cor, pulm osv	Ua förutom BT 145/95 mmHg
Rutinprover	S-Ca 2,75, alb 38 i övr ua

## **5. Husläkarmottagning – Frusen tvåbarnsmor**

28-årig kvinna som för fem månader fött sitt andra barn. Gått ner i vikt som förväntat efter förlossningen, men har sista månaden snarast gått upp något/några kilo. För några månader sedan övergående hjärklappning och darrighet. Nu trött, oföretagsam och lite frusen. Amningen fungerar men har svårt att orka med barnet

### **Status**

AT osv      Uva

## **6. Diabetesmottagning – Slirande diabetes**

28-årig kvinna med typ-1-diabetes sedan 9 års ålder. Tidigare gift, två barn. Har behandling med Novorapid 6-8E x3 till måltid och Lantus 20E på kvällen Hon har haft en hyfsad metabol kontroll tidigare under åren med HbA1c-värden mestadels kring 60 mmol/mol. Vid ögonkontroll för två år sedan blygsam simplexretinopati. Avbokat alla kontroller sedan dess med mer och mindre goda förklaringar, tog dock prov för HbA1c för sex månader sedan 80 mmol/mol. Senaste året en del sociala problem, bl a skilsmässa och arbetslöshet. Nu varit hos diabetes-skk, HbA1c 93 mmol/mol, BT 145/85 mmHg, dU-alb 80 mg/L. Vid ögonbottenundersökning ses nu preproliferativ retinopati.

## 7. Husläkarmottagning – Rökare med dimsyn

56-årig tidigare frisk man. Röker 20 cigaretter dagligen. Sedan två månader viktnedgång 4 kg och sämre syn (dimsyn), tilltagande törst, får gå upp nattetid för miktion. Mycket diabetes i släkten, far död i hjärtinfarkt vid 57 års ålder.

### Status

AT	Gott, opåverkat. Bukfetma. Vikt 96 kg, BMI 30,6
Pulm	Fys ua.
Cor	RR, inga bi- eller blåsljud
BT	160/95 mmHg
Buk	Mjuk, oöm
Fötter	Normala fotpulsar, inga felställningar eller sår. Monofilamenttest ua



## 8. Husläkarmottagning – Miljökonsulten

27-årig tidigare frisk man. Sambo, inga barn. Ej rökt. IT-konsult. Haft mycket stress på arbetet i och med ett helt nytt jobb inklusive chefsposition. Känt sig trött under flera månader. Sökt akut på både kirurgjouren och på Vårdcentralen p.g.a. diarré och kräkningar. Senaste två veckorna sjukskriven via husläkare p.g.a. magbesvär och feber. Kontrollerat blodstatus uva, leverprover som varit förhöjda och ett stegrat CRP 58.

Nu på midsommarafton svimmat av i samband med ett toalettbesök och inkommer medvetslös och motoriskt orolig till akuten.

### Status

AT	Medvetandesänkt, normalviktig
BT	70/50 mmHg
Cor	RR, takykard, inga bi- eller blåsljud
Pulm	Normalt andningsljud
Buk	Mjuk men diffust palpöm